

# 经口内镜括约肌切开术治疗贲门失弛缓症的有效性 及安全性分析\*

华中科技大学同济医学院附属同济医院 郑方琴 谢华平 郭巧珍 田德安 刘梅\*, 武汉 430030

**摘要** 目的:分析经口内镜括约肌切开术(POEM)治疗贲门失弛缓症(AC)的近期及远期疗效,探讨POEM术的安全性。方法:回顾性分析行POEM治疗的177例AC患者的临床及随访资料。分析Eckardt评分、食管下括约肌(LES)压力变化。采用Kaplan-Meier法计算治疗有效率。结果:POEM术后,随访3、12、24、36、48、60、72及84个月的治疗成功率(Eckardt评分 $\leq 3$ 分)分别为98.3%、97.7%、97.1%、95.6%、94.6%、93.2%、90.7%及81.6%。术后Eckardt评分较术前均显著下降。共有11例POEM手术失败及复发(Eckardt评分 $\geq 4$ 分),无一例发生严重的围手术期并发症。远期并发症中,症状性胃食管反流病(GERD)15例(8.5%),且通过大剂量质子泵抑制剂(PPI)可有效控制。结论:POEM治疗AC的有效率随着时间的推移而降低,但术后72~84个月的疗效依旧较理想。POEM是治疗AC的一种安全且疗效良好持久的方法。

**关键词** 经口内镜括约肌切开术; 贲门失弛缓症; 远期疗效; 并发症

**中图分类号** R573.7 **文献标识码** A **DOI** 10.11768/nkjwzzzz20210103

**Efficacy and safety of peroral endoscopic myotomy for patients with achalasia** ZHENG Fang-qin, XIE Hua-ping, GUO Qiao-zhen, TIAN De-an, LIU Mei\*. Tongji Hospital, Tongji Medical College, Huazhong University of Science and Technology, Wuhan 430030, China

**Abstract** Objective: To evaluate the short-term and long-term efficacy and safety of peroral endoscopic myotomy (POEM) for patients with achalasia. Method: Prospective data collected from 177 patients with achalasia who underwent POEM were retrospectively analyzed. The Eckardt score and lower esophageal sphincter pressure changes were analyzed. Kaplan Meier method was used to draw the survival curve of the patients with successful follow-up. Cox regression analysis was used to analyze the risk factors of treatment failure and recurrence. Results: The clinical success rate (Eckardt score  $\leq 3$  points) was 98.3%, 97.7%, 97.1%, 95.6%, 94.6%, 93.2%, 90.7% and 81.6% at the follow-up time points of 3, 12, 24, 36, 48, 60, 72 and 84 months, respectively. The postoperative Eckardt scores at different follow-up time points were significantly lower than those before operation. There were 11 cases of failure and recurrence of POEM (Eckardt score  $\geq 4$ ). No serious perioperative complications were found. During the long-term follow-up period, the incidence of symptomatic gastroesophageal reflux disease (GERD) was 8.5% ( $n=15$ ), which could be effectively controlled by PPI. Conclusion: Although the clinical success rate of POEM is decreased over time, POEM is safe and effective in treating achalasia and has a favorable long-term efficacy.

**Key words** Peroral endoscopic myotomy; Achalasia; Long-term efficacy; Complication

贲门失弛缓症(achalasia cardia, AC)是一种罕见的原因不明的食管运动障碍性疾病<sup>[1]</sup>。AC的特征是食管肌间神经丛抑制性神经元减少或消失,引起食管蠕动异常和食管下括约肌(lower esophageal sphincter, LES)松弛不全或不松弛,从而出现进食哽噎和食物潴留于食管内<sup>[2]</sup>。2007年Pasricha等<sup>[3]</sup>通过内镜在猪的食管上成功建立了黏膜下隧道并进行了食管黏膜下肌切开术。直至2010年,Inoue等<sup>[4]</sup>首次报道将这种内镜治疗方式应用于AC患

者,并将其命名为经口内镜括约肌切开术(peroral endoscopic myotomy, POEM)。POEM是AC患者的最新治疗方式,其通过使用黏膜下隧道作为手术空间来实现内镜下跨越食管胃连接处(esophago-gastric junction, EGJ)的肌切开,即破坏LES的完整性,解除AC患者食管出口的梗阻,同时使食管黏膜保持完整。现有研究表明,POEM具有较高的有效性,且不亚于AC既往的其他治疗方式<sup>[5-10]</sup>。本研究对行POEM治疗的AC患者进行长期的随访研究,希望能为AC患者POEM术后远期疗效提供可靠的临床依据。

\*基金项目:院内新技术新业务项目基金(No:XJS201105)

\*通信作者:刘梅, E-mail: flumei@126.com

资料与方法

一般资料 回顾性分析2012年9月~2019年3月在华中科技大学同济医学院附属同济医院行POEM术的177例AC患者的临床及随访资料。所有患者年龄≥14岁,均有典型的吞咽困难、反流等临床表现,已完善影像学(食管吞钡或食管碘水检查)、食管测压[传统测压或高分辨率食管测压(high resolution manometry, HRM)]和食管胃十二指肠镜等检查确诊为AC,并完成POEM手术。排除标准:①合并有食管恶性肿瘤、结缔组织疾病、唐氏综合征等继发性AC;②患有严重凝血功能障碍、严重心肺疾病等;③食管黏膜下层严重纤维化。

POEM术 使用设备为奥林巴斯主机,带透明

帽的内镜(奥林巴斯,日本东京),术中使用CO<sub>2</sub>气泵进行充气。POEM过程分为4个部分:①建立黏膜下隧道口。手术切口的位置一般为食管后壁。首先确定贲门距门齿的距离,然后在贲门上约10cm处用生理盐水美兰混合液(或生理盐水靛胭脂及肾上腺素的混合液)进行黏膜下注射引起黏膜隆起,建立长约1.5~2.0cm纵行黏膜隧道切口。②建立黏膜下隧道。逐步纵行往下剥离黏膜下层,根据解剖结构改变等方法判断达到EGJ后,再往下剥离黏膜约2~3cm。③在黏膜隧道口下方约2cm开始纵行向下选择性切开环形肌层至隧道底部。完成肌层切开后,内镜能无阻力地通过贲门。④封闭隧道口。仔细检查黏膜下隧道有无裸露血管、渗血出血及黏膜的完整性,用钛夹夹闭黏膜切口,见图1。

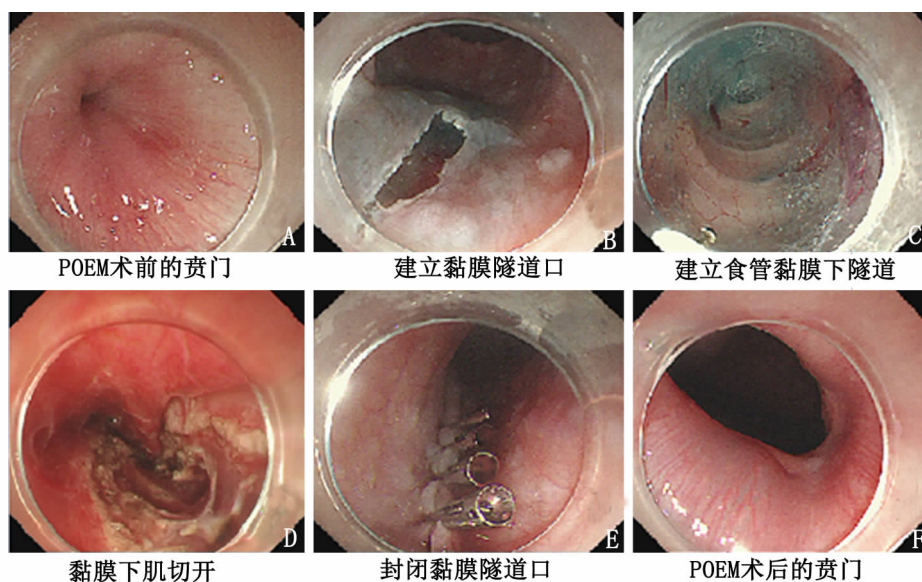


图1 POEM手术操作过程

观察方法和指标 采用门诊复诊和电话随访方式,获得患者POEM术后3、12个月及之后每年的Eckardt症状评分,收集反酸、烧心情况及复查情况等,末次随访时间为2020年1月22日,若随访期间Eckardt评分≥4分则提前终止。Eckardt评分≤3分为治疗成功。Eckardt评分>3分者按时间分为:3个月内(无反应者)、3个月至3年(早期复发)和3年后(晚期复发)。

Eckardt评分 POEM的有效性评价指标主要依靠Eckardt评分<sup>[11]</sup>。Eckardt评分包括AC的4个主要症状,每个症状的评分范围为0~3分,可评估AC严重程度。Eckardt评分症状最严重的患者最高评分为12分,见表1。

表1 Eckardt评分表

评分	吞咽困难	反流	胸骨后疼痛	体重减轻(kg)
0	无	无	无	无
1	偶尔	偶尔	偶尔	<5
2	每天	每天	每天	5~10
3	每餐	每餐	每餐	>10

统计学处理 采用SPSS 23.0统计学软件。计数资料采用百分数(%)表示,符合正态分布的计量资料用( $\bar{x} \pm s$ )来表示,采用t检验。符合非正态分布的计量资料用中位数(四分位数间距)表示。采用Kaplan-Meier法绘制生存曲线图。应用单因素及多因素COX回归模型分析POEM手术失败及复发的因素。以P<0.05为差异有统计学意义。

## 结 果

基线结果 177例患者中男68例(38.4%),女109例(61.6%),平均年龄(44.4±13.0)岁,见表2。

表2 AC患者进行POEM术前的临床基线特征

项目	值
年龄(岁)	44.4±13.0
男/女(例)	68/109
体重指数(kg/m <sup>2</sup> )	19.9±3.1
病程(年)	4(1.5,10)
测压情况[例(%)]	
传统测压	24(13.6)
测压方式未知	10(5.6)
HRM	143(80.8)
芝加哥分型[例(%)]	
I型	23(13.0)
II型	92(52.0)
III型	2(1.1)
EGJ流出道梗阻	10(5.6)
其他HRM测压结果	16(9.1)
既往进行过有创干预[例(%)]	27(15.3)
PD	18(10.2)
LHM	4(2.3)
POEM	3(1.7)
PD加POEM	1(0.6)
POEM加LHM	1(0.6)
SEMS	0(0)
ETI	0(0)

注:内镜下食管扩张术(PD);内镜下肉毒杆菌毒素注射(ETI);金属支架置入术(SEMS);腹腔镜下海勒肌切开术(LHM)

在177例患者中,所有患者均有进食梗阻症状,第二常见症状为反流,164例(92.7%)有进食后呕吐和/或夜间胃内容物反流进入口腔鼻腔,甚至少数患者出现咽喉部烧灼感、咳嗽等表现。136例(76.8%)患者伴有体重下降。胸骨后疼痛不适相对上述3个症状的发生率较低(54.2%),见表3。

表3 主要临床症状的百分比[例(%)]

评分	体重减轻	吞咽困难	胸骨后疼痛	反流
0	41(23.2)	0(0)	81(45.7)	13(7.4)
1	44(24.9)	16(9.0)	78(44.1)	49(27.7)
2	45(25.3)	15(8.5)	15(8.5)	50(28.2)
3	47(26.6)	146(82.5)	3(1.7)	65(36.7)

HRM结果 在143例术前行HRM检查的患者中,术后6个月有13例(9.1%)复查了HRM。发现LES残余压(IRP)显著下降( $P < 0.05$ ),见表4。提示POEM术可以明显降低LES残余压,达到松弛贲

门的作用,从而缓解AC患者的吞咽梗阻等症状。

表4 POEM术前及术后HRM参数(mmHg)

	术前	术后
LES		
静息压	28.8±14.5	21.2±8.5
残余压	27.2±15.4	11.5±8.6**
UES		
静息压	55.2±26.9	54.2±16.9
残余压	11.0±5.8	8.0±5.1

注:与术前比较,\*\* $P < 0.01$

远期疗效 术后中位随访时间为41(22,57)个月,范围10~85个月。术后Eckardt评分显著下降( $P < 0.01$ ),见表5。表明POEM治疗后,AC患者的症状改善明显。

表5 随访不同时间的Eckardt评分

时间(月)	随访(例)	Eckardt评分(分)
术前	177	6.89±2.03
术后		
0~3	177	0.47±0.78**
3~12	174	0.63±0.84**
12~24	163	0.75±0.89**
24~36	126	0.81±1.00**
36~48	95	1.02±1.10**
48~60	68	1.05±0.90**
60~72	37	1.27±1.05**
72~84	10	1.40±1.17**

注:与术前比较,\*\* $P < 0.01$

POEM术后随访3、12、24、36、48、60、72及84个月的治疗成功率(Eckardt评分≤3分)分别为98.3%、97.7%、97.1%、95.6%、94.6%、93.2%、90.7%及81.6%,见图2。

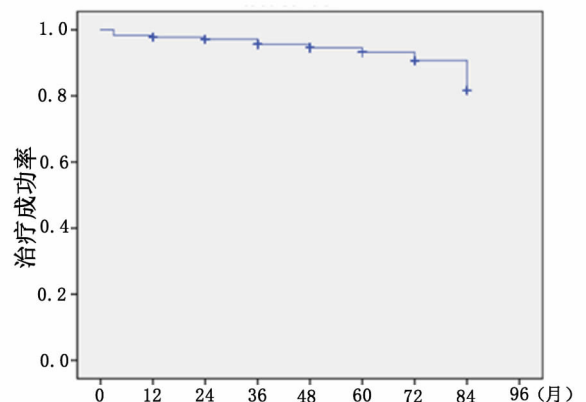


图2 采用Kaplan-Meier法对POEM术后治疗成功率进行分析

POEM失败或复发影响因素分析 本研究中共有11例POEM手术失败或复发(Eckardt评分≥4分),

通过单因素Cox回归模型,选取 $P < 0.1$ 的2个变量进行多因素COX模型,发现既往进行过有创干预

(包括内镜下及外科手术)与POEM术后失败或复发显著相关( $P < 0.05$ ),见表6。

表6 影响AC治疗失败或复发的潜在因素分析

	单因素 COX		多因素 COX	
	HR(95% CI)	P 值	HR(95% CI)	P 值
男性	2.430(0.720,8.199)	0.152	N/A	
年龄 $\geq 45$ 岁	0.868(0.263,2.860)	0.816	N/A	
BMI $\geq 20$ kg/m <sup>2</sup>	0.580(0.137,2.465)	0.461	N/A	
病程 $\geq 4$ 年	1.523(0.322,7.196)	0.595	N/A	
术前Eckardt评分 $\geq 7$ 分	0.521(0.151,1.799)	0.302	N/A	
既往进行过有创干预	0.277(0.081,0.951)	0.041*	0.249(0.071,0.866)	0.029*
吸烟史	0.424(0.109,1.645)	0.215	N/A	
饮酒史	0.257(0.053,1.242)	0.091	0.246(0.051,1.184)	0.080
切开肌肉长度 $< 8$ cm	0.545(0.118,2.528)	0.438	N/A	
食管扭曲	0.453(0.125,1.633)	0.226	N/A	
食管前壁进行手术	0.476(0.102,2.220)	0.345	N/A	
I型AC	0.685(0.061,7.720)	0.760	N/A	
II型AC	1.336(0.286,6.247)	0.713	N/A	

注: \* $P < 0.05$ , N/A(不适用 not applicable), HR(风险比 hazard ratio)

并发症 术中穿孔9例(5.1%),术后给予大剂量质子泵抑制剂(proton pump inhibitor, PPI)和抗生素,术中置入胃管用于胃肠减压治疗。术后14例(7.9%)发生胸骨后疼痛或剑突下疼痛。术后体温升高达到38.0℃以上患者16例(9.0%),超过39.0℃4例,大部分为中度热,使用物理降温及抗生素可有效控制。肠腔积气腹胀明显3例(1.7%),给予灌肠处理。皮下气肿者9例(5.1%),未影响患者生命体征,且患者无明显不适,均未给予特殊处理,术后自行吸收。影像学检查到的纵隔气肿2例(1.1%)、腹腔积气7例(4.0%)、胸腔积液2例(1.1%),均未出现明显不适,给予观察,术后亦自行吸收。未发现术中大出血、术后迟发性出血、迟发性穿孔、腹腔积液、瘘道形成、转外科手术和死亡案例,见表7。

术后反流 随访发现术后有反酸、烧心症状的症状性胃食管反流病(gastroesophageal reflux disease, GERD)共15例(8.5%),口服PPI后可有效控制症状。

### 讨论

关于POEM治疗AC的有效性研究多局限于中短期研究<sup>[5, 12-16]</sup>,本研究进行了包含远期治疗成功率的有效性研究,并对治疗有效率进行了影响因素分析。

既往研究报道的关于POEM的初始治疗成功

表7 POEM围手术期并发症发生情况[例(%)]

	发生情况
术中大出血及术后迟发性出血	0(0.0)
术中穿孔	9(5.1)
术后迟发穿孔	0(0.0)
术后疼痛	14(7.9)
发热( $T \geq 38.0^\circ\text{C}$ )	16(9.0)
肠腔积气(腹胀未排气,给予灌肠)	3(1.7)
皮下气肿	9(5.1)
纵隔气肿	2(1.1)
气腹	7(4.0)
腹腔积液	0(0.0)
胸腔积液	2(1.1)
瘘道形成	0(0.0)
肺部感染	2(1.1)

率(Eckardt评分 $\leq 3$ )均高于90%<sup>[12-14]</sup>,本研究随访3个月的治疗成功率为98.3%,验证了这一结果。一些中期研究表明,随着时间的推移,POEM的疗效也逐渐下降。2015年Inoue等<sup>[15]</sup>报道了500例POEM治疗的结果,术后2个月时治疗成功率为91.3%,1~2年内的治疗成功率为91.0%,3年及以上为88.5%。Ngamruengphong等<sup>[5]</sup>报道包括205例患者的多中心研究,POEM术后治疗成功率由术后6个月的98%降至术后48个月的91%。Nabi等<sup>[16]</sup>发现治疗有效率随时间的增加而降低,其1、2、3年的治疗成功率分别为94%、91%和90%。本研究177例患者POEM术后中位随访时间41个月,最长随访时间达到了85个月,发现POEM的治疗成

功率也随时间的推移逐渐下降,由随访3个月的98.3%下降至84个月的81.6%,但随访72个月的治疗成功率均>90%,表明POEM治疗AC的有效率随着时间的推迟而有减少,但远期疗效依旧较理想。

本研究发现既往进行过有创干预与POEM治疗失败及复发显著相关。推测可能因既往有创的治疗引起食道下段至贲门处组织粘连,解剖层次不清晰,故而在行POEM术时对于隧道建立、肌组织切开造成一定程度的困难有关。2项单中心的研究显示,既往进行过有创干预是术后复发的危险因素<sup>[17~19]</sup>,与本研究结论一致。有研究表明,在3种HRM测压类型的AC中,Ⅱ型AC在内镜或外科治疗后疗效最好<sup>[8~10]</sup>。也有研究表明POEM对不同亚型的AC的疗效相似<sup>[17]</sup>。本研究发现不同测压结果患者的疗效不具有统计学差异。一项纳入4个随机对照研究包含488例患者的综述表明,食管前壁肌切开和食管后壁肌切开的临床成功率无差异( $RR\ 0.98, 95\%CI:0.96\sim 1.01$ )<sup>[20]</sup>。本研究也证实了手术方位不影响POEM的疗效。

Akintoye等<sup>[12]</sup>报道POEM术后需要干预的明显出血很少见(0.2%;95%CI,0~0.014),黏膜穿孔发生率也较低(0.2%;95%CI,0.0~0.1)。Werner等<sup>[21]</sup>术后穿孔的比例约0.2%(0~10.8%)。Haito Chavez等<sup>[22]</sup>一项多中心研究(12个机构;1826例)报道,黏膜穿孔发生率为0.7%。术后48h常有轻中度疼痛,最常见的疼痛位于胸骨后或上腹部(剑突下疼痛)。Werner等<sup>[21]</sup>报道POEM术后疼痛包括轻度疼痛有79.7%。POEM术后轻中度疼痛多见,严重的疼痛很少见,根据疼痛程度,可使用非甾体抗炎药,甚至是麻醉镇痛药<sup>[23]</sup>。大多数与气体相关的并发症(皮下气肿、轻微的气胸、纵隔气肿、腹腔积气、腹膜后积气、肠道积气)不需要给予特殊处理<sup>[21,24]</sup>。本研究中,围手术期严重并发症发生率更低,未发现严重的并发症病例,未发现术中大出血、术后迟发出血和穿孔、严重气胸、胸腹腔积液、瘘道形成、死亡的病例。本研究中没有需要转外科手术及致死性并发症的发生,说明POEM有良好的安全性。POEM的远期并发症主要是GERD。文献报道POEM术后异常酸暴露约39%~43%,GERD约8.5%,糜烂性食管炎为13%~19%<sup>[12,25~27]</sup>。本次177例患者术后随访,发现有反酸烧心症状的症状性GERD患者共占8.5%。

本研究证实,POEM治疗AC的有效率随着时间的推迟而有降低,但远期(72个月)疗效依旧较理

想。发现既往进行过有创干预对AC治疗失败和复发显著相关。

#### 参考文献

- 1 Boeckstaens G, Zaninotto G, Richter J. Achalasia [J]. Lancet, 2014, 383(9911):9983-9993.
- 2 GE B. The lower oesophageal sphincter [J]. Neurogastroenterol motil, 2005, 17(Suppl 1):13-21.
- 3 Pasricha PJ, Hawari R, Ahmed I, et al. Submucosal endoscopic esophageal myotomy: a novel experimental approach for the treatment of achalasia [J]. Endoscopy, 2007, 39(9):761-764.
- 4 Inoue H, Minami H, Kobayashi Y, et al. Peroral endoscopic myotomy (POEM) for esophageal achalasia [J]. Endoscopy, 2010, 42(4):265-271.
- 5 Ngamruengphong S, Inoue H, Chiu PW, et al. Long-term outcomes of per-oral endoscopic myotomy in patients with achalasia with a minimum follow-up of 2 years: an international multicenter study [J]. Gastrointest Endosc, 2017, 85(5):927-933, e922.
- 6 Werner YB, Hakanson B, Martinek J, et al. Endoscopic or Surgical Myotomy in Patients with Idiopathic Achalasia [J]. N Engl J Med, 2019, 381(23):2219-2229.
- 7 Park CH, Jung DH, Kim DH, et al. Comparative efficacy of per-oral endoscopic myotomy and Heller myotomy in patients with achalasia: a meta-analysis [J]. Gastrointest Endosc, 2019, 90(4):546-558, e543.
- 8 Kumbhari V, Tieu AH, Onimaru M, et al. Peroral endoscopic myotomy (POEM) vs laparoscopic Heller myotomy (LHM) for the treatment of Type III achalasia in 75 patients: a multicenter comparative study. [J]. Endoscopy inter open, 2015, 3(3):E195-E201.
- 9 Khashab MA, Messallam AA, Onimaru M, et al. International multicenter experience with peroral endoscopic myotomy for the treatment of spastic esophageal disorders refractory to medical therapy (with video) [J]. Gastrointest Endosc, 2015, 81(5):1170-1177.
- 10 Chuah SK, Lim CS, Liang CM, et al. Bridging the Gap between Advancements in the Evolution of Diagnosis and Treatment towards Better Outcomes in Achalasia [J]. Biomed Res Int, 2019, 2019:8549187.
- 11 Eckardt V, Aignherr C, Bernhard G. Predictors of outcome in patients with achalasia treated by pneumatic dilation. [J]. Gastroenterology, 1992, 103(6):1732-1738.
- 12 Akintoye E, Kumar N, Obaitan I, et al. Peroral endoscopic myotomy: a meta-analysis [J]. Endoscopy, 2016, 48(12):1059-1068.
- 13 Barbieri LA, Hassan C, Rosati R, et al. Systematic review and meta-analysis: Efficacy and safety of POEM for achalasia [J]. Unit Eur Gastroenterol J, 2015, 3(4):325-334.
- 14 Talukdar R, Inoue H, Nageshwar Reddy D. Efficacy of peroral endoscopic myotomy (POEM) in the treatment of achalasia: a systematic review and meta-analysis [J]. Surg Endosc, 2015, 29(11):3030-3046.
- 15 Inoue H, Sato H, Ikeda H, et al. Per-Oral Endoscopic Myotomy: A Series of 500 Patients [J]. J Am Coll Surg, 2015, 221(2):256-264.
- 16 Nabi Z, Ramchandani M, Chavan R, et al. Per-oral endoscopic myotomy for achalasia cardia: outcomes in over 400 consecutive patients [J]. Endosc Int Open, 2017, 5(5):E331-E339.

表5 糖尿病合并初发AP患者复发的危险因素 logistic 回归分析

因素	B	OR 值	95% CI	P 值
吸烟史	0.57	2.25	1.08 ~ 4.69	0.02
饮酒史	0.23	0.78	0.34 ~ 1.79	>0.05
BMI 升高	1.38	3.42	1.98 ~ 5.90	<0.01
胆源性因素	1.30	3.31	1.68 ~ 6.55	<0.01
高脂血症	1.85	4.03	2.38 ~ 6.80	<0.01
酒精性因素	0.31	1.07	0.34 ~ 3.36	>0.05

本研究发现,吸烟史、BMI 升高、胆源性因素和高脂血症是糖尿病合并初发 AP 患者复发的独立危险因素。

#### 参考文献

- 杜奕奇,李维勤,毛恩强. 中国急性胰腺炎多学科诊治共识意见[J]. 临床肝胆病杂志,2015,31(11):1770-1775.
- Lankisch PG, Apte M, Banks PA. Acute pancreatitis [J]. Lancet, 2015,386(9988):85-96.
- Gonzalez-Perez A, Schlienger RG, Rodriguez LA. Acute pancreatitis in association with type 2 diabetes and antidiabetic drugs: a population-based cohort study[J]. Diabetes Care,2010,33(12):2580-2585.
- 潘越,李晓燕. 复发性胰腺炎 139 例病因分析[J]. 临床医学, 2012,32(3):4-6.

- 中华医学会外科学分会胰腺外科学组. 急性胰腺炎诊治指南(2014)[J]. 临床肝胆病杂志,2015,31(1):17-20.
  - 中华医学会消化病学分会胰腺疾病学组,王兴鹏,李兆申,等. 中国急性胰腺炎诊治指南(2013,上海)[J]. 中华胰腺病杂志, 2013,13(2):73-78.
  - 李成,周健. 2019 年 ADA 糖尿病医学诊疗标准解读[J]. 中国医学前沿杂志(电子版),2019,11(1):66-74.
  - Oana A, Deiana R, Mirela F. Hypertriglyceridemia an important and independent risk factor for acute pancreatitis in patients with type 2 diabetes mellitus[J]. Ther Clin Risk Manag,2017,13:515-522.
  - Huh JH, Jeon H, Park SM, et al. Diabetes Mellitus is Associated with Mortality in Acute Pancreatitis[J]. J Clin Gastroenterol,2016,52(2):1.
  - Lee, Yi kung, Huang, et al. Bidirectional Relationship Between Diabetes and Acute Pancreatitis: A Population-Based Cohort Study in Taiwan[J]. Medicine,2016,95(2):e2448.
  - Gong H, Zhu CQ. Etiology and diagnosis of acute recurrent pancreatitis[J]. Chin J Gastroenterol,2011,16(7):442-444.
  - 牛蕾,葛春. 急性复发性胰腺炎与高脂血症的互为因果关系及临床特点[J]. 世界华人消化杂志,2016,542(30):4205-4210.
  - 田泽敏,高青. 复发性急性胰腺炎相关危险因素及治疗分析[J]. 胃肠病学和肝病杂志,2018,27(1):22-24.
- (2019-07-08 收稿 2021-01-13 修回)

(上接第 12 页)

- He C, Li M, Lu B, et al. Long-Term Efficacy of Peroral Endoscopic Myotomy for Patients with Achalasia: Outcomes with a Median Follow-Up of 36 Months [J]. Dig Dis Sci,2019,64(3):803-810.
- Li QL, Wu QN, Zhang XC, et al. Outcomes of per-oral endoscopic myotomy for treatment of esophageal achalasia with a median follow-up of 49 months [J]. Gastrointest Endosc, 2018, 87(6):1405-1412, e1403.
- Oude Nijhuis RAB, Prins LI, Mostafavi N, et al. Factors Associated With Achalasia Treatment Outcomes: Systematic Review and Meta-Analysis [J]. Clinical Gastroenterology Hepatology, 2020, 18(7):1442-1453.
- Rodriguez de Santiago E, Mohammed N, Manolakis A, et al. Anterior versus posterior myotomy during poem for the treatment of achalasia: systematic review and meta-analysis of randomized clinical trials [J]. J Gastrointest Liver Dis,2019,28(1):107-115.
- Werner YB, von Renteln D, Noder T, et al. Early adverse events of per-oral endoscopic myotomy [J]. Gastrointest Endosc, 2017, 85(4):708-718 e702.
- Haito-Chavez Y, Inoue H, Beard KW, et al. Comprehensive Analysis

- of Adverse Events Associated With Per Oral Endoscopic Myotomy in 1826 Patients: An International Multicenter Study [J]. Am J Gastroenterol,2017,112(8):1267-1276.
- Misra L, Fukami N, Nikolic K, et al. Peroral endoscopic myotomy: procedural complications and pain management for the perioperative clinician [J]. Med Devices (Auckl),2017,10:53-59.
- Nabi Z, Reddy DN, Ramchandani M. Adverse events during and after per-oral endoscopic myotomy: prevention, diagnosis, and management [J]. Gastrointest Endosc,2018,87(1):4-17.
- Inoue H, Shiwaku H, Iwakiri K, et al. Clinical practice guidelines for peroral endoscopic myotomy [J]. Dig Endosc,2018,30(5):563-579.
- Kumbhari V, Familiari P, Bjerregaard N, et al. Gastroesophageal reflux after peroral endoscopic myotomy: a multicenter case-control study [J]. Endoscopy,2017,49(07):634-642.
- Repici A, Fuccio L, Maselli R, et al. GERD after per-oral endoscopic myotomy as compared with Heller's myotomy with fundoplication: a systematic review with meta-analysis [J]. Gastrointest Endosc,2018, 87(4):934-943, e918.

(2021-01-28 收稿)